


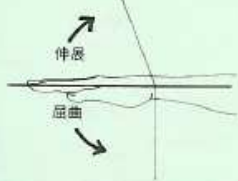
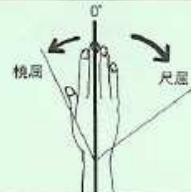
「関節可動域表示ならびに測定法」

日本整形外科学会・日本リハビリテーション医学会（1995年）




日本整形外科学会雑誌 69, 240-250, 1995.

リハビリテーション医学 32, 207-217, 1995.

II. 上肢測定							
部位名	運動方向	参考可動域角度	基本軸	移動軸	測定設位および注意点	参考図	
肩甲帯 shoulder girdle	屈曲 flexion	20	両側の肩峰を結ぶ線	頭頂と肩峰を結ぶ線			
	伸展 extension	20					
	挙上 elevation	20	両側の肩峰を結ぶ線	肩峰と胸骨上縁を結ぶ線		背面から測定する。	
	引き下げ (下制) depression	10					
肩 shoulder (肩甲帯の動きを含む)	屈曲(前方挙上) forward flexion	180	肩峰を通る床への垂直線 (立位または座位)	上腕骨	前腕は中間位とする。体幹が動かないように固定する。脊柱が前後屈しないように注意する。		
	伸展(後方挙上) backward extension	50					
	外転(側方挙上) abduction	180	肩峰を通る床への垂直線 (立位または座位)	上腕骨	体幹の側屈が起らないように90°以上になったら前腕を回外することを原則とする。 ⇨ [VI その他の検査法] 参照		
	内転 adduction	0					
	外旋 external rotation	60	肘を通る前額面への垂直線	尺骨	上腕を体幹に接して、肘関節を前方90°に屈曲した設位で行う。前腕は中間位とする。 ⇨ [VI その他の検査法] 参照		
	内旋 internal rotation	80					
	水平屈曲 horizontal flexion (horizontal adduction)	135	肩峰を通る矢状面への垂直線	上腕骨	肩関節を90°外転位とする。		
	水平伸展 horizontal extension (horizontal abduction)	30					
肘 elbow	屈曲 flexion	145	上腕骨	橈骨	前腕は回外位とする。		
	伸展 extension	5					

部位名	運動方向	参考可動域角度	基本軸	移動軸	測定肢位および注意点	参考図
前腕 forearm	回内 pronation	90	上腕骨	手指を伸展した手掌面	肩の回旋が入らないように肘を90°に屈曲する。	
	回外 supination	90				
手 wrist	屈曲(掌屈) flexion (palmar-flexion)	90	橈骨	第2中手骨	前腕は中間位とする。	
	伸展(背屈) extension (dorsiflexion)	70				
	橈屈 radial deviation	25	前腕の中央線	第3中手骨	前腕を回内位で行う。	
	尺屈 ulnar deviation	55				

### III. 手指測定

部位名	運動方向	参考可動域角度	基本軸	移動軸	測定肢位および注意点	参考図
母指 thumb	橈側外転 radial abduction	60	示指 (橈骨の 延長上)	母指	運動は手掌面とする。 以下の手指の運動は、原則として手指の背側に角度計をあてる。	
	尺側内転 ulnar adduction	0				
	掌側外転 palmar abduction	90				
	掌側内転 palmar adduction	0				
	屈曲(MCP) flexion	60	第1中手骨	第1基節骨		
	伸展(MCP) extension	10				
	屈曲(IP) flexion	80	第1基節骨	第1末節骨		
	伸展(IP) extension	10				

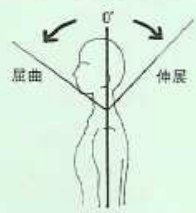
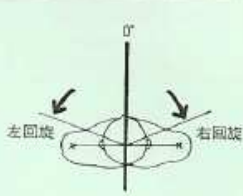
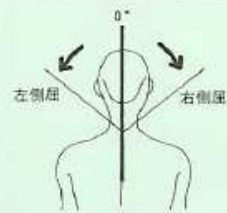

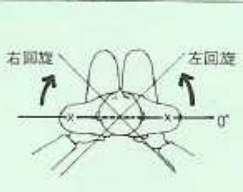
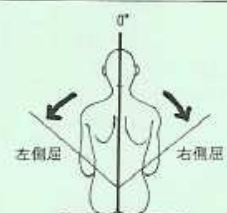
部位名	運動方向	参考可動域角度	基本軸	移動軸	測定肢位および注意点	参考図	
指 fingers	屈曲 (MCP) flexion	90	第2—5中 手骨	第2—5基 節骨	□ [VI. その他の検査法] 参照		
	伸展 (MCP) extension	45					
	屈曲 (PIP) flexion	100	第2—5基 節骨	第2—5中 節骨			
	伸展 (PIP) extension	0					
	屈曲 (DIP) flexion	80	第2—5中 節骨	第2—5末 節骨		DIP は10°の過伸展をとり うる。	
	伸展 (DIP) extension	0					
	外転 abduction		第3中手骨 延長線	第2, 4, 5指軸		中指の運動は機側外転, 尺 側外転とする。  □ [VI. その他の検査法] 参照	
	内転 adduction						

#### IV. 下肢測定

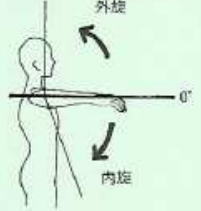
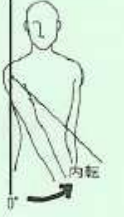
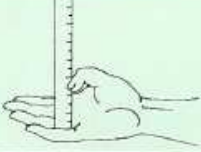
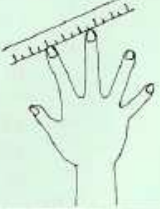
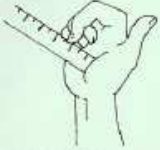
部位名	運動方向	参考可動域角度	基本軸	移動軸	測定肢位および注意点	参考図
股 hip	屈曲 flexion	125	体幹と平行 な線	大腿骨 (大転子と 大腿骨外顆 の中心を結 ぶ線)	骨盤と脊柱を十分に固定す る。 屈曲は背臥位, 膝屈曲位で 行う。 伸展は腹臥位, 膝伸展位で 行う。	
	伸展 extension	15				
	外転 abduction	45	両側の上前 腸骨棘を結 ぶ線への垂 直線	大腿中央線 (上前腸骨 棘より膝蓋 骨中心を結 ぶ線)	背臥位で骨盤を固定する。 下肢は外旋しないようにす る。 内転の場合は, 反対側の下 肢を屈曲挙上してその下を 通して内転させる。	
	内転 adduction	20				
	外旋 external rotation	45	膝蓋骨より 下ろした垂 直線	下腿中央線 (膝蓋骨中 心より足関 節内外果中 央を結ぶ 線)	背臥位で, 股関節と膝関節 を90°屈曲位にして行う。 骨盤の代償を少なくする。	
	内旋 internal rotation	45				

部位名	運動方向	参考可動域角度	基本軸	移動軸	測定肢位および注意点	参考図
膝 knee	屈曲 flexion	130	大腿骨	腓骨（腓骨頭と外果を結ぶ線）	屈曲は股関節を屈曲位で行う。	
	伸屈 extension	0				
足 ankle	屈曲（底屈） flexion (plantar flexion)	45	腓骨への垂直線	第5中足骨	膝関節を屈曲位で行う。	
	伸屈（背屈） extension (dorsiflexion)	20				
足部 foot	外がえし eversion	20	下腿軸への垂直線	足底面	膝関節を屈曲位で行う。	
	内がえし inversion	30				
	外転 abduction	10	第1, 第2中足骨の間の中央線	同左	足底で足の外縁または内縁で行うこともある。	
	内転 adduction	20				
母指(趾) great toe	屈曲 (MTP) flexion	35	第1中足骨	第1基節骨		
	伸屈 (MTP) extension	60				
	屈曲 (IP) flexion	60	第1基節骨	第1末節骨		
	伸屈 (IP) extension	0				
足指 toes	屈曲 (MTP) flexion	35	第2-5中足骨	第2-5基節骨		
	伸屈 (MTP) extension	40				
	屈曲 (PIP) flexion	35	第2-5基節骨	第2-5中節骨		
	伸屈 (PIP) extension	0				
	屈曲 (DIP) flexion	50	第2-5中節骨	第2-5末節骨		
	伸屈 (DIP) extension	0				

V. 体幹測定

部位名	運動方向	参考可動域角度	基本軸	移動軸	測定肢位および注意点	参考図	
頸部 cervical spines	屈曲 (前屈) flexion	60	肩峰を通る床への垂直線	外耳孔と頭頂を結ぶ線	頭部体幹の側面で行う。原則として腰かけ座位とする。		
	伸展 (後屈) extension	50					
	回旋 rotation	左回旋	60	両側の肩峰を結ぶ線への垂直線	鼻梁と後頭結節を結ぶ線	腰かけ座位で行う。	
		右回旋	60				
	側屈 lateral bending	左側屈	50	第7頸椎棘突起と第1仙椎の棘突起を結ぶ線	頭頂と第7頸椎棘突起を結ぶ線	体幹の背面で行う。腰かけ座位とする。	
右側屈		50					
胸腰部 thoracic and lumbar spines	屈曲 (前屈) flexion	45	仙骨後面	第1胸椎棘突起と第5腰椎棘突起を結ぶ線	体幹側面より行う。立位、腰かけ座位または側臥位で行う。股関節の運動が入らないように行う。 ⇨ [VI. その他の検査法] 参照		
	伸展 (後屈) extension	30					
	回旋 rotation	左回旋	40	両側の後上腸骨棘を結ぶ線	両側の肩峰を結ぶ線	座位で骨盤を固定して行う。	
		右回旋	40				
	側屈 lateral bending	左側屈	50	ヤコビー (Jacoby) 線の中点にたてた垂直線	第1胸椎棘突起と第5腰椎棘突起を結ぶ線	体幹の背面で行う。腰かけ座位または立位で行う。	
		右側屈	50				

VI. その他の検査法

部位名	運動方向	参考可動域角度	基本軸	移動軸	測定肢位および注意点	参考図
肩 shoulder (肩甲骨の動きを含む)	外旋 external rotation	90	肘を通る前額面への垂直線	尺骨	前腕は中間位とする。肩関節は90°外転し、かつ肘関節は90°屈曲した肢位で行う。	
	内旋 internal rotation	70				
	内転 adduction	75	肩峰を通る床への垂直線	上腕骨	20°または45°肩関節屈曲位で行う。立位で行う。	
母指 thumb	対立 opposition				母指先端と小指基部（または先端）との距離 (cm) で表示する。	
指 fingers	外転 abduction		第3中手骨延長線	2, 4, 5 指軸	中指先端と2, 4, 5 指先端との距離 (cm) で表示する。	
	内転 adduction					
	屈曲 flexion				指尖と近位手掌皮線 (proximal palmar crease) または遠位手掌皮線 (distal palmar crease) との距離 (cm) で表示する。	
胸腰部 thoracic and lumbar spines	屈曲 flexion				最大屈曲は、指先と床との間の距離 (cm) で表示する。	